aurum
Revista Multidisciplinar

ISSN: 3085-7783

ASPECTOS CLÍNICO-PATOLÓGICOS DO QUIMIODECTOMA EM CÃES

https://doi.org/10.63330/armv1n2-013

Submetido em: 28/04/2025 e Publicado em: 30/04/2025

Marcos Vinicius Vidal Silva
Graduando em Medicina Veterinária, Universidade Federal de Campina Grande

Clarice Carvalho Maia de Queiroz
Graduanda em Medicina Veterinária, Universidade Federal de Campina Grande

Laura Beatriz Sousa Oliveira
Graduanda em Medicina Veterinária, Universidade Federal de Campina Grande

Edivaldo Santana da Silva Segundo
Graduando em Medicina Veterinária, Universidade Federal de Campina Grande

André Marques Fernandes Dantas
Graduando em Medicina Veterinária, Universidade Federal de Campina Grande

Francisco Abner dos Santos Barbosa
Graduando em Medicina Veterinária, Universidade Federal de Campina Grande

Thiago da Silva Lacerda
Graduando em Medicina Veterinária, Universidade Federal de Campina Grande

Juan Matheus Henrique Carvalho
Graduando em Medicina Veterinária, Universidade Federal de Campina Grande

Evlyn Beatriz Souza de Oliveira
Graduanda em Medicina Veterinária, Universidade Federal de Campina Grande

José Almir Almeida Formiga Júnior
Graduando em Medicina Veterinária, Universidade Federal de Campina Grande

RESUMO

O quimiodectoma é uma neoplasia rara em cães, originada dos quimiorreceptores localizados na base do coração e na região carotídea. Esta neoplasia apresenta crescimento lento e comportamento geralmente benigno, embora possa infiltrar tecidos adjacentes e, ocasionalmente, metastatizar. Raças braquicefálicas e cães idosos são mais predispostos ao seu desenvolvimento, sugerindo um papel da hipóxia crônica como fator etiológico. Clinicamente, os sinais são muitas vezes inespecíficos, incluindo dispneia, intolerância ao exercício, tosse e sinais de insuficiência cardíaca congestiva, dificultando o diagnóstico precoce. Os achados patológicos são caracterizados por massas firmes, esbranquiçadas, associadas à compressão e obstrução de estruturas cardíacas. O diagnóstico definitivo é realizado por meio de exames de imagem, complementados pela avaliação histopatológica e imunohistoquímica. O tratamento cirúrgico é indicado em casos selecionados, enquanto a terapia paliativa é aplicada na maioria das situações. O prognóstico varia de reservado a desfavorável, dependendo da extensão local, presença de metástases e viabilidade do tratamento. A detecção precoce e a correta caracterização clínica e patológica são essenciais para o manejo

adequado dos cães acometidos, reforçando a importância do conhecimento sobre esta neoplasia na medicina veterinária.

Palavras-chave: Neoplasia primária cardíaca; Insuficiência cardíaca congestiva; Tumor de corpo carotídeo.

ABSTRACT
Chemodectoma is a rare neoplasm in dogs, originating from the chemoreceptors located at the base of the heart and in the carotid region. This neoplasm is slow-growing and generally benign, although it can infiltrate adjacent tissues and occasionally metastasize. Brachycephalic breeds and elderly dogs are more predisposed to its development, suggesting a role for chronic hypoxia as an etiological factor. Clinically, the signs are often non-specific, including dyspnea, exercise intolerance, coughing and signs of congestive heart failure, making early diagnosis difficult. Pathological findings are characterized by firm, whitish masses associated with compression and obstruction of cardiac structures. The definitive diagnosis is made using imaging tests, complemented by histopathological and immunohistochemical evaluation. Surgical treatment is indicated in selected cases, while palliative therapy is applied in most situations. The prognosis varies from guarded to unfavorable, depending on the local extension, the presence of metastases and the feasibility of treatment. Early detection and correct clinical and pathological characterization are essential for the proper management of affected dogs, reinforcing the importance of knowledge about this neoplasm in veterinary medicine.

Keywords: Primary cardiac neoplasm; Congestive heart failure; Carotid body tumor.

1 INTRODUÇÃO

O quimiodectoma, também denominado tumor de corpo carotídeo ou paraganglioma, é uma neoplasia rara em cães, originada das células do corpo aórtico ou carotídeo, estruturas especializadas na detecção de alterações na concentração de oxigênio sanguíneo. Embora sua ocorrência seja relativamente incomum na medicina veterinária, o quimiodectoma apresenta relevante interesse clínico e patológico devido à sua capacidade de crescimento insidioso, invasão local e, ocasionalmente, disseminação metastática. Cães de raças braquicefálicas, como Boxer e Boston Terrier, estão entre os mais predispostos ao desenvolvimento desta neoplasia, sugerindo uma possível relação entre hipóxia crônica e estímulo proliferativo nas células quimiorreceptoras (Zachary, 2017).

Do ponto de vista clínico, o quimiodectoma manifesta-se geralmente por sinais respiratórios inespecíficos, como dispneia, intolerância ao exercício e tosse, associados à compressão de estruturas mediastínicas adjacentes, como traqueia e vasos sanguíneos. Em alguns casos, pode haver disfagia, rouquidão e sinais relacionados a obstrução vascular, incluindo edema de cabeça e membros anteriores. O diagnóstico clínico é, portanto, desafiador, requerendo associação entre sinais clínicos, exames de imagem e, frequentemente, biópsia do tumor para confirmação histopatológica (Leite, *et al*. 2024).

Sob a perspectiva patológica, o quimiodectoma caracteriza-se macroscopicamente como uma massa firme, bem delimitada, de coloração variando entre branca e amarelada, geralmente localizada na base do coração ou ao longo do trajeto da artéria carótida. Histologicamente, apresenta um padrão típico de células arredondadas ou poligonais organizadas em ninhos ("zellballen") sustentados por um estroma fibrovascular delicado. As células neoplásicas exibem citoplasma eosinofílico e núcleos uniformes, embora variações anaplasicas possam ocorrer, especialmente em casos malignos. A diferenciação entre quimiodectomas benignos e malignos baseia-se predominantemente em critérios histológicos, como invasão tecidual e presença de metástases, uma vez que características morfológicas isoladas nem sempre são conclusivas (Lima, *et al.* 2023).

O estudo dos aspectos clínico-patológicos do quimiodectoma em cães é fundamental para o reconhecimento precoce da doença, contribuindo para a adoção de estratégias terapêuticas mais eficazes e para o prognóstico mais acurado. Além disso, a compreensão detalhada das alterações histopatológicas permite a diferenciação desta neoplasia de outros tumores mediastínicos, como linfomas e carcinomas de glândula tireoide, condições que podem apresentar apresentações clínicas semelhantes. Dessa forma, esta revisão busca abordar os principais achados clínicos e patológicos relacionados ao quimiodectoma canino, oferecendo subsídios para a prática clínica e diagnóstica em medicina veterinária.

2 OBJETIVOS

2.1 OBJETIVOS GERAIS

Analisar os principais aspectos clínicos e patológicos do quimiodectoma em cães, destacando suas manifestações clínicas, características macroscópicas e histopatológicas, métodos diagnósticos e implicações prognósticas.

2.2 OBJETIVOS ESPECÍFICOS

- Descrever a origem e os fatores predisponentes relacionados ao desenvolvimento do quimiodectoma em cães.
- Identificar os sinais clínicos mais comuns associados à presença desta neoplasia.
- Caracterizar os achados macroscópicos e histopatológicos do quimiodectoma.
- Apontar os métodos diagnósticos utilizados na identificação do tumor.
- Discutir opções terapêuticas e fatores que influenciam o prognóstico dos animais acometidos.

3 METODOLOGIA

Este artigo foi desenvolvido como uma revisão de literatura, tendo como foco a análise dos aspectos clínicos e patológicos relacionados ao quimiodectoma em cães. A escolha pela revisão bibliográfica se justifica pela necessidade de reunir informações atualizadas e consistentes acerca de um tumor pouco frequente, mas de grande importância para a medicina veterinária, especialmente no âmbito da clínica e da patologia veterinária.

A pesquisa de fontes foi realizada por meio de buscas eletrônicas em bases de dados acadêmicas reconhecidas, como PubMed, SciELO, Google Acadêmico e Web of Science. Foram selecionados artigos científicos, revisões, relatos de caso e capítulos de livros publicados entre 2000 e 2025, através das buscas por palavras chaves como “quimiodectoma em cão”, “chemodectoma in a dog”, “quimiodectoma canídeos”, utilizando como critérios de inclusão a relevância direta para o tema, a qualidade metodológica das publicações e a credibilidade dos autores e periódicos. Trabalhos que abordassem de forma superficial o quimiodectoma foram excluídos.

Foram priorizados estudos que descrevessem detalhadamente os sinais clínicos, alterações macroscópicas e microscópicas, além dos métodos de diagnóstico e prognóstico associados ao quimiodectoma. Ao todo, 28 trabalhos relevantes foram analisados e 1 repositório de imagens foi utilizado afim de ilustração, compondo a base teórica do presente artigo.

4 ETIOLOGIA E FISIOPATOLOGIA

O quimiodectoma é uma neoplasia originada de células especializadas dos órgãos quimiorreceptores, localizados principalmente na adventícia da aorta e nas regiões carotídeas, sendo responsáveis pela detecção de variações nos níveis de oxigênio, dióxido de carbono e pH sanguíneo (Zachary, 2017).

Em cães, essa neoplasia é considerada rara, representando uma pequena parcela dos tumores cardíacos primários, mas sua relevância clínica advém do impacto direto na função cardiovascular. A etiologia do quimiodectoma ainda não é completamente compreendida, mas estudos apontam que a hipóxia crônica pode desempenhar um papel importante no seu desenvolvimento (Cavalcanti, *et al*. 2006). Raças braquicefálicas, como Boxer, Boston Terrier e Bulldog Francês, são mais predispostas, possivelmente devido a suas anomalias anatômicas que comprometem a oxigenação adequada. Essas condições podem estimular a proliferação das células quimiorreceptoras e favorecer a transformação neoplásica. Outros fatores, como predisposição genética e idade avançada — geralmente entre 7 e 15 anos —, também são destacados como fatores de risco relevantes (Leite, *et al*. 2024).

Do ponto de vista fisiopatológico, o quimiodectoma apresenta crescimento lento e comportamento expansivo. Sua principal localização é na base do coração, onde pode envolver estruturas como o átrio direito, artéria pulmonar e aorta. Conforme o tumor aumenta de tamanho, ele comprime essas estruturas, resultando em obstrução do fluxo sanguíneo, redução do retorno venoso e aumento da pressão venosa, levando ao aparecimento de sinais clínicos como dispneia, edema em regiões craniais (face, pescoço e membros torácicos) e intolerância ao exercício (De Moura, *et al*. 2007).

Microscopicamente, o quimiodectoma é caracterizado por células poliédricas ou cuboidais, organizadas em ninhos separados por estroma fibrovascular. Essas células possuem citoplasma eosinofílico granular ou vacuolado e núcleos redondos a ovais com cromatina finamente granular. Apesar de, na maioria dos casos, serem considerados tumores benignos, a infiltração local e a capacidade metastática para órgãos como pulmões, fígado e linfonodos são possíveis, ainda que ocorram em menor frequência (Mesquita, *et al*. 2012).

A presença de efusão pericárdica, hidroperitônio e sinais de insuficiência cardíaca congestiva são achados comuns nas fases avançadas da doença. Além disso, devido à compressão dos grandes vasos e dos átrios, o quimiodectoma pode causar quadros de Síndrome da Veia Cava Cranial, caracterizada por distensão venosa e extravasamento de líquido para cavidades torácica e abdominal (Laverde, *et al*. 2024).

Portanto, o quimiodectoma em cães representa uma condição de etiologia multifatorial e fisiopatologia progressiva, cuja evolução insidiosa e sinais clínicos inespecíficos dificultam o diagnóstico precoce. O reconhecimento das suas características clínicas e patológicas é essencial para uma abordagem adequada e melhoria no prognóstico dos animais acometidos.

5 ASPECTOS CLÍNICOS

O quimiodectoma geralmente apresenta crescimento lento e os animais podem permanecer assintomáticos por longos períodos, sendo muitas vezes diagnosticados incidentalmente durante exames de rotina ou post-mortem. Contudo, à medida que aumentam de tamanho, podem comprimir estruturas adjacentes, levando ao aparecimento de sinais clínicos variados, frequentemente inespecíficos (Monteiro, Tanaka, Rocha, 2003).

Entre os sinais respiratórios observados, a compressão das estruturas torácicas pode resultar em dispneia, que é a dificuldade respiratória, sendo um dos sinais mais comuns. Isso ocorre devido à compressão das vias aéreas ou ao acúmulo de líquido no espaço pericárdico. Outro sinal é a tosse seca, que pode ser provocada pela irritação das vias aéreas ou pela presença de efusão pleural. A hiperpneia, aumento da frequência respiratória, também pode ocorrer como tentativa de compensação da hipoxemia (Cavalcanti, *et al*. 2006).

No que se refere aos sinais cardíacos, o envolvimento direto ou indireto do coração pelo tumor pode levar a intolerância ao exercício, uma vez que há redução da capacidade do coração de bombear sangue adequadamente. Síncopes, ou desmaios, podem ocorrer devido a arritmias ou obstrução do fluxo sanguíneo. Além disso, arritmias como fibrilação atrial ou extra-sístoles ventriculares podem ser detectadas por meio de exames eletrocardiográficos. Sons cardíacos abafados também são comumente observados na auscultação devido à presença de efusão pericárdica (Jark, *et al*. 2011).

Em relação aos sinais sistêmicos, animais com quimiodectoma podem apresentar letargia e apatia, com uma redução no nível de atividade e interesse. A anorexia, ou diminuição do apetite, é outro sintoma comum, além da perda de peso progressiva sem uma causa aparente. A cianose, que é a coloração azulada das mucosas, também pode ser observada, indicando hipóxia (Park, *et al*. 2008).

Em casos raros, a compressão de nervos adjacentes pode resultar em sinais neurológicos, como rouquidão, que é uma alteração na vocalização devido à paralisia do nervo laríngeo recorrente, e disfagia, que é a dificuldade para engolir causada pela compressão do esôfago. Além disso, pode haver dor cervical, manifestada como desconforto ou dor na região do pescoço (Cruz, 2020).

À medida que o tumor cresce, pode ocorrer insuficiência cardíaca congestiva (ICC), com sinais como edema de membros anteriores e face, devido ao acúmulo de líquido gerado pela obstrução do retorno venoso. Outros sinais incluem ascite, que é o acúmulo de líquido na cavidade abdominal, efusão pleural, que é a presença de líquido na cavidade torácica, dificultando a respiração, e hepatomegalia, que é o aumento do fígado, detectado durante a palpação abdominal (Sampaio, *et al*. 2008). Esses sinais clínicos podem variar dependendo da localização e do tamanho do tumor.

6 ASPECTOS PATOLÓGICOS

Os quimiodectoma caracterizam-se por sua localização predominante na base do coração, infiltrando estruturas adjacentes como átrios, grandes vasos e, em alguns casos, o pericárdio. Macroscopicamente, estas neoplasias manifestam-se como massas de consistência firme, coloração esbranquiçada a amarelada, frequentemente com áreas de hemorragia e necrose. Seu crescimento é lento, mas progressivo, podendo atingir grandes dimensões e ocasionar compressão ou invasão de vasos cardíacos, culminando em obstrução mecânica e insuficiência cardíaca congestiva (Szalus-Jordanow, *et al*. 2021).

Na necropsia, observa-se comumente uma formação neoplásica multilobulada associada à base cardíaca (Figura 1). Esta massa pode infiltrar a parede dos átrios, obstruir o lúmen vascular e, eventualmente, provocar acúmulo de líquido nas cavidades torácica (hidrotórax) e abdominal (hidroperitônio). Alterações secundárias, como congestão hepática crônica, edema pulmonar e hemorragias em diversos órgãos, são possíveis achados, resultantes da insuficiência cardíaca gerada pela obstrução do fluxo venoso (Laverde, *et al*. 2024).

Figura 1: Aspecto macroscópico do quimiodectoma em cães.

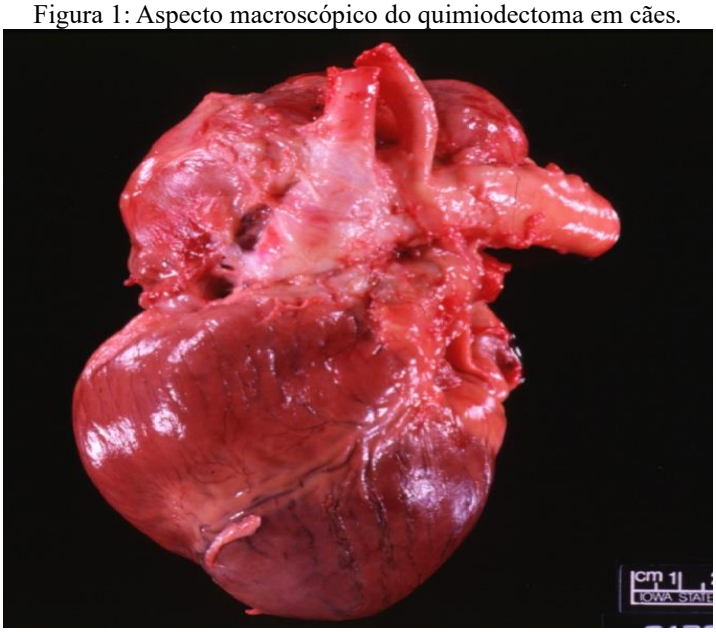

Fonte: Noah's Arkive (2025)

Microscopicamente, o quimiodectoma é composto por células neoplásicas dispostas em arranjos lobulares, separadas por um estroma fibrovascular abundante. As células tumorais apresentam morfologia cuboidal a poliédrica, citoplasma eosinofílico de aspecto granular ou levemente vacuolado e núcleos redondos a ovais com cromatina finamente granular. Em alguns casos, podem ser observados núcleos hipercromáticos e multinucleação (Figura 2). A presença de mitoses é variável, dependendo do grau de malignidade da neoplasia. Na avaliação histopatológica, o diagnóstico diferencial deve incluir outros

tumores da base do coração, como hemangiossarcomas, timomas e carcinomas de tireoide ectópicos. (Mesquita, *et al*. 2012).

Figura 2: Aspectos microscópicos do quimiodectoma em cães.

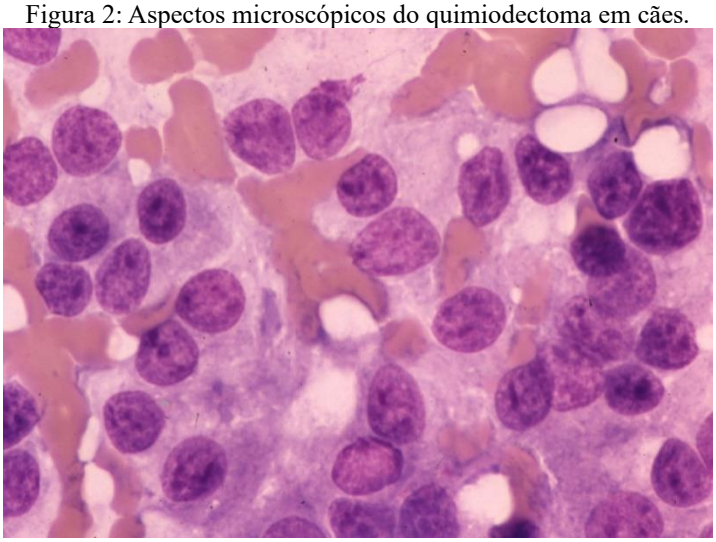

Fonte: Noah's Arkive (2025)

Quanto ao comportamento biológico, os quimiodectomas em cães são geralmente considerados de baixo potencial metastático. No entanto, metástases para pulmões, fígado e linfonodos regionais já foram descritas, especialmente em casos avançados (Lima, *et al*. 2023).

A classificação do quimiodectoma em benigno ou maligno é desafiadora. Ainda que a maioria apresente crescimento localizado, a malignidade é sugerida pela invasão local extensiva, presença de metástases e infiltração vascular. Tumores que infiltram profundamente a musculatura cardíaca, rompem a parede atrial ou geram obstruções significativas são considerados malignos, mesmo na ausência de disseminação metastática (Tineli, *et al*. 2020).

No exame histológico, a imunohistoquímica pode ser empregada para confirmação diagnóstica, especialmente nos casos em que a morfologia não é suficientemente específica. Os marcadores cromogranina A, sinaptofisina e proteína S-100 são geralmente positivos nos quimiodectomas, refletindo sua origem neuroendócrina (Mesquita, *et al*. 2012).

As alterações secundárias observadas na necropsia, como congestão hepática, nefrite, edemas subcutâneos e derrames cavitários, são consequência direta da insuficiência cardíaca e da síndrome da veia cava cranial provocada pela compressão ou obstrução das grandes veias torácicas (De Carvalho, *et al*. 2011).

Essas alterações corroboram para a interpretação clínica do quadro de dispneia, cianose e edema em regiões cervicais e torácicas, frequentemente relatadas em animais acometidos. Portanto, o quimiodectoma, apesar de raro, deve ser incluído nos diagnósticos diferenciais de cardiomegalias, insuficiência cardíaca

direita e massas torácicas em cães, sobretudo em animais idosos e braquicefálicos. A análise combinada de achados macro e microscópicos é essencial para o diagnóstico definitivo e para a avaliação do comportamento biológico desta neoplasia (Castañer, *et al*. 2021).

7 DIAGNÓSTICO

O diagnóstico do quimiodectoma em cães envolve a integração de sinais clínicos, exames de imagem e avaliação histopatológica, sendo esta última imprescindível para a confirmação definitiva. Clinicamente, os quimiodectomas podem se manifestar de forma insidiosa, com sinais compatíveis com insuficiência cardíaca congestiva direita, tais como intolerância ao exercício, dispneia, tosse crônica e edemas em regiões da cabeça, pescoço e membros torácicos. Em alguns casos, o tumor é assintomático e somente detectado incidentalmente em necropsias (Zeberio, 2019).

Os exames de imagem constituem ferramentas fundamentais no diagnóstico inicial. A radiografia torácica pode revelar aumento da silhueta cardíaca, deslocamento de estruturas mediastinais e presença de efusão pleural. No entanto, a detecção direta da massa cardíaca nem sempre é possível nos estágios iniciais, especialmente quando o tumor ainda é de pequeno porte (Zeberio, 2019).

A ecocardiografia é mais sensível para identificar massas na base do coração, sendo o método de escolha para avaliação da localização, tamanho e extensão da neoplasia. Massas hipoecóicas ou heterogêneas adjacentes à aorta ou ao átrio direito são achados sugestivos de quimiodectoma. Em adição à ecocardiografia, a tomografia computadorizada (TC) e a ressonância magnética (RM) proporcionam detalhamento anatômico superior, possibilitando a avaliação da relação do tumor com as estruturas cardíacas e vasculares adjacentes, bem como a detecção de metástases. Apesar disso, esses métodos de imagem são menos utilizados na prática veterinária de rotina devido ao custo elevado e necessidade de anestesia geral (Naudé, Miller, 2006).

Do ponto de vista laboratorial, alterações inespecíficas podem ser detectadas, refletindo as consequências sistêmicas da insuficiência cardíaca. Anemia normocítica normocrômica, linfopenia e trombocitopenia são achados frequentes. O aumento das enzimas hepáticas, como a alanina aminotransferase (ALT) e a aspartato aminotransferase (AST), é comum devido à congestão hepática crônica secundária à insuficiência cardíaca direita (Feitosa, *et al*. 2021).

A confirmação do diagnóstico depende da avaliação histopatológica de fragmentos da massa neoplásica. Macroscopicamente, durante a necropsia, o quimiodectoma é identificado como uma massa firme, multilobulada, de coloração esbranquiçada, frequentemente com áreas de hemorragia e necrose (Lima, *et al*. 2023).

Microscopicamente, a neoplasia é composta por células cuboidais a poliédricas, com citoplasma eosinofílico, granular ou vacuolado, e núcleos redondos a ovais de cromatina delicada. As células estão organizadas em ninhos ou lobos, separados por delicado estroma fibrovascular.

A imunohistoquímica é um recurso adicional valioso para a confirmação do diagnóstico, principalmente em casos de dúvida diagnóstica. Os quimiodectomas expressam positividade para marcadores neuroendócrinos, como cromogranina A, sinaptofisina e proteína S-100 (De Rezende, *et al*. 2017).

Esses marcadores auxiliam na diferenciação dos quimiodectomas de outras neoplasias mediastinais, como hemangiossarcomas e carcinomas tireoidianos ectópicos. O diagnóstico diferencial do quimiodectoma inclui outras massas da base cardíaca, tais como hemangiossarcoma, linfoma mediastinal, carcinoma tireoidiano ectópico, timoma e abscessos. A diferenciação precisa entre essas condições é essencial, pois impacta diretamente o prognóstico e as opções terapêuticas (Viscone, *et al*. 2017).

Cabe ressaltar que o diagnóstico precoce é desafiador, visto que os sinais clínicos iniciais são frequentemente inespecíficos e os exames de imagem convencionais podem não identificar massas pequenas. Dessa forma, o diagnóstico de quimiodectoma exige abordagem clínica criteriosa, suporte de exames complementares de imagem e confirmação histopatológica, visando o estabelecimento de um diagnóstico preciso e o planejamento de estratégias terapêuticas adequadas (Leite, *et al*. 2024).

8 TRATAMENTO E PROGNÓSTICO

O tratamento do quimiodectoma em cães é desafiador, principalmente devido à localização anatômica da neoplasia e ao diagnóstico frequentemente tardio. A cirurgia é a abordagem terapêutica preferencial em casos selecionados, especialmente quando a massa é detectada precocemente, de tamanho reduzido e sem sinais de invasão extensa ou metástase. A ressecção cirúrgica, no entanto, é tecnicamente complexa, pois o tumor se encontra intimamente associado às grandes artérias e átrios cardíacos, aumentando o risco de complicações intraoperatórias como hemorragias massivas e dano vascular irreversível (De Rezende, *et al*. 2017). Uma opção cirúrgica é também a colocação de stent transvalvar, como descrito por Winter *et al*. (2023), em que usaram o stent afim de aumentar o lúmen das valvas que estavam comprometidas pela massa tumoral.

Em situações nas quais a cirurgia não é viável, seja pela extensão da infiltração tumoral ou pela presença de metástases, a terapia paliativa é a principal opção. Esta visa controlar os sinais clínicos e melhorar a qualidade de vida do paciente. O tratamento paliativo inclui o uso de diuréticos para manejo da insuficiência cardíaca congestiva, vasodilatadores, antiarrítmicos, e suporte nutricional. A toracocentese pode ser necessária em casos de efusão pleural significativa, proporcionando alívio imediato da dispneia (Ferrel, *et al*. 2024).

Apesar dos avanços na oncologia veterinária, o uso da quimioterapia no tratamento de quimiodectomas ainda é limitado. Os quimiodectomas tendem a ser relativamente quimiorresistentes, e não há protocolos quimioterápicos estabelecidos com eficácia comprovada. Alguns relatos sugerem o uso de radioterapia como tratamento adjuvante ou paliativo, principalmente para reduzir o volume tumoral e minimizar a compressão mecânica sobre estruturas vitais. Contudo, o acesso a centros de radioterapia veterinária ainda é restrito, o que limita essa opção na prática clínica (Shin, *et al*. 2017).

O prognóstico dos cães acometidos por quimiodectoma varia amplamente e depende de vários fatores, incluindo o tamanho do tumor, presença de metástases, grau de invasão local e resposta ao tratamento. De maneira geral, quando o tumor é diagnosticado precocemente e a ressecção cirúrgica é possível, o prognóstico pode ser reservado a favorável, com relatos de sobrevida superior a um ano. No entanto, em casos diagnosticados tardiamente, com envolvimento de múltiplas estruturas cardíacas e metástases pulmonares ou hepáticas, o prognóstico é ruim, com sobrevida média inferior a seis meses após o diagnóstico (Domenech, *et al*. 2013).

A ocorrência de metástases, ainda que menos frequente nos quimiodectomas em comparação a outros tumores cardíacos, piora significativamente o prognóstico. Metástases pulmonares, hepáticas e para linfonodos regionais são os achados mais comuns. A invasão do tumor na luz dos átrios ou grandes vasos pode culminar em insuficiência cardíaca grave e morte súbita, como observado em diversos relatos de casos (Araujo, *et al*. 2017).

A localização anatômica da massa também influencia diretamente no desfecho clínico. Tumores que envolvem o átrio direito tendem a causar insuficiência cardíaca direita com sinais clínicos mais evidentes, como edema periférico e efusão pleural, enquanto massas que comprimem o átrio esquerdo podem resultar em sinais respiratórios graves e síncope (Kim, *et al*. 2021).

Diante das dificuldades terapêuticas e do prognóstico reservado, a detecção precoce do quimiodectoma torna-se fundamental. Animais pertencentes a raças predispostas, como Boxer, Boston Terrier e Bulldog Francês, devem ser monitorados clinicamente de forma periódica, sobretudo na fase geriátrica, utilizando métodos de imagem sensíveis como a ecocardiografia (Parente, *et al*. 2023).

O tratamento dos quimiodectomas em cães é limitado, e o prognóstico é geralmente reservado a desfavorável. A decisão terapêutica deve ser baseada em uma avaliação cuidadosa da extensão da doença, do estado geral do paciente e da disponibilidade de recursos para procedimentos complexos. Quando possível, o tratamento deve ser direcionado não apenas para prolongar a sobrevida, mas, principalmente, para garantir qualidade de vida ao animal (Leite, *et al*. 2024).

9 CONSIDERAÇÕES FINAIS

O quimiodectoma é uma neoplasia rara em cães, com predileção por raças braquicefálicas e animais idosos, caracterizando-se por um crescimento lento e localização preferencial na base do coração. Apesar de, na maioria dos casos, apresentar comportamento biologicamente benigno, sua capacidade de causar compressão de estruturas vitais e, eventualmente, metastatizar, torna-o uma condição de grande relevância clínica e patológica.

O diagnóstico precoce permanece desafiador devido à inespecificidade dos sinais clínicos iniciais e às limitações dos métodos de imagem convencionais. A ecocardiografia e os exames avançados de imagem, como tomografia computadorizada e ressonância magnética, constituem ferramentas valiosas para a detecção e avaliação da extensão tumoral. A confirmação definitiva depende da análise histopatológica e, em alguns casos, do suporte imunohistoquímico.

O tratamento cirúrgico, quando viável, pode oferecer benefícios significativos, embora a complexidade anatômica da região e o risco de complicações reduzam suas indicações. Em casos inoperáveis ou metastáticos, a terapia paliativa se torna a principal abordagem, focando na melhoria da qualidade de vida do animal acometido. A quimioterapia e a radioterapia, embora descritas, ainda possuem aplicações limitadas na rotina clínica para essa neoplasia.

O prognóstico do quimiodectoma é geralmente reservado, especialmente quando diagnosticado tardiamente ou na presença de metástases. Assim, a adoção de medidas de monitoramento precoce em populações de risco, associada ao reconhecimento atento dos sinais clínicos, é fundamental para possibilitar intervenções terapêuticas mais eficazes.

Dessa maneira, o conhecimento aprofundado dos aspectos clínico-patológicos do quimiodectoma é essencial para a prática veterinária, permitindo diagnósticos mais rápidos, manejo mais adequado e contribuições significativas para o bem-estar dos cães acometidos por essa condição.

REFERÊNCIAS

ARAUJO, G. D. *et al*. Quimiodectoma maligno em um cão Weimaraner: Relato de caso. Pubvet, v. 11, n. 7, p. 701–704, jul. 2017. Disponível em: <https://ojs.pubvet.com.br/index.php/revista/article/view/1298>. Acesso em: 17 abr. 2025.

CASTAÑER, J. F. *et al*. PRESENTACIÓN ATÍPICA DE QUEMODECTOMA EN EL PERRO: A PROPÓSITO DE DOS CASOS CLÍNICOS. In: XVI Congresso Andaluz De Veterinarios 2021. Disponível em: <https://www.congresoveterinario.es/wp-content/themes/xvicongresoveterinario/ponencias/libro_de_abstracts.pdf#page=43>. Acesso em: 20 abr. 2025.

CAVALCANTI, G. A. O. *et al*. Fibrilação atrial em cão associada ao quimiodectoma infiltrativo atrial: relato de caso. Arquivo Brasileiro de Medicina Veterinária e Zootecnia, v. 58, n. 6, p. 1043–1047, dez. 2006. Disponível em: <https://www.scielo.br/j/abmvz/a/DhZdL5mbFb5tmVcLMnpDJdR/?lang=pt>. Acesso em: 26 abr. 2025.

CRUZ, A. S. Quimiodectoma, colangiocarcinoma, leydigocitoma, adenoma adrenocortical e adenoma folicular de tireoide concomitantes em um cão. Repositório UFPB, 2020. Disponível em: <https://repositorio.ufpb.br/jspui/handle/123456789/17466>. Acesso em: 24 abr. 2025.

DE CARVALHO, T. F. *et al*. Ocorrência de quimiodectoma em tronco carotídeo de cão. Pubvet, v. 5, p. Art. 1198-1204, 2011. Disponível em: <https://scholar.archive.org/work/wbmirglhwresvns5p2maljzhp4/access/wayback/http://www.pubvet.com.br/uploads/4094ca5cfb6c7d64f06939a40cd89c5f.pdf>. Acesso em: 21 abr. 2025.

DE MOURA, V. M. B. D. *et al*. Quimiodectoma como causa de morte súbita em cão–relato de caso. 2007. Disponível em: <https://seer.ufu.br/index.php/vetnot/article/view/18674/9991>. Acesso em: 24 abr. 2025.

DE REZENDE, R. S. *et al*. Prevalência, aspectos clínicos e anatomopatológicos de paraganglioma de corpo aórtico e carotídeo em cães. Arquivos de Ciências Veterinárias e Zoologia da UNIPAR, v. 20, n. 3, 2017. Disponível em: <https://unipar.openjournalsolutions.com.br/index.php/veterinaria/article/view/6278>. Acesso em: 26 abr. 2025.

DOMENECH, O. *et al*. Surgical excision of a heart base chemodectoma in a dog. 2013. Disponível em: <https://www.cabidigitallibrary.org/doi/full/10.5555/20133288350>. Acesso em: 20 abr. 2025.

FEITOSA, R. O. *et al*. Quimiodectoma em cão. Acta Scientiae Veterinariae, v. 49, n. 1, p. 642, 2021. Disponível em: <https://www.ufrgs.br/actavet/49-suple-1/CR_642.pdf>. Acesso em: 25 abr. 2025.

FERREL, C. S. *et al*. Case report: Palliation of right pulmonary artery compression with overlapping, self-expanding vascular stents and toceranib phosphate in a dog with a large, compressive chemodectoma. Frontiers in Veterinary Science, v. 11, 30 set. 2024. Disponível em: <https://www.frontiersin.org/journals/veterinary-science/articles/10.3389/fvets.2024.1398129/full>. Acesso em: 16 abr. 2025.

JARK, P. C. *et al*. Quimiodectoma de corpo aórtico em cão. Clínica Veterinária, v. 90, p. 54-60, 2011. Disponível em: <https://repositorio.unesp.br/entities/publication/1f7621cb-7222-4be2-8ce6-31f4a5d83269>. Acesso em: 27 abr. 2025.

KIM, D. Y. *et al*. Metastatic Carotid Body Tumor with Bivalvular Insufficiency in a Dog. Journal of veterinary clinics, v. 38, n. 6, p. 310–314, 31 dez. 2021. Disponível em: <https://www.e-jvc.org/journal/view.html?doi=10.17555/jvc.2021.38.6.310>. Acesso em: 23 abr. 2025.

LAVERDE, N. *et al*. Paraganglioma periaórtico y efusión pericárdica en un perro Golden Retriever: Reporte de caso. Revista de Investigaciones Veterinarias del Perú, v. 35, n. 2, 2024. Disponível em: <http://www.scielo.org.pe/scielo.php?pid=S1609-91172024000200015&script=sci_arttext&tlng=en>. Acesso em: 19 abr. 2025.

LEITE, G. B. *et al*. Quimiodectoma em pequenos animais: revisão. Journal Archives of Health, v. 5, n. 1, p. 378-386, 2024. Disponível em: <https://ojs.latinamericanpublicacoes.com.br/ojs/index.php/ah/article/view/1614>. Acesso em: 22 abr. 2025.

LIMA, J. C. S. J. *et al*. Aspectos anatomopatológicos do quimiodectoma maligno em um cão. Uningá Review, v. 38, p. eURJ4491-eURJ4491, 2023. Disponível em: <https://revista.uninga.br/uningareviews/article/view/4491>. Acesso em: 21 abr. 2025.

MESQUITA, L. P. *et al*. Prevalência e aspectos anatomopatológicos das neoplasias primárias do coração, de tecidos da base do coração e metastáticas, em cães do Sul de Minas Gerais (1994-2009). Pesquisa Veterinária Brasileira, v. 32, n. 11, p. 1155–1163, nov. 2012. Disponível em: <https://www.scielo.br/j/pvb/a/Gq7NzSrWfFxYBDCGQQdBJJd/>. Acesso em: 27 abr. 2025.

MONTEIRO, S. C.; TANAKA, N. M.; ROCHA, A. B. Quimiodectoma de corpo carotídeo em cão: relato de caso. MEDVEP, Rev. Cient. Med. Vet., Pequenos Anim. Anim. Estim, p. 113-117, 2003. Disponível em: <https://pesquisa.bvsalud.org/portal/resource/pt/biblio-1485017>. Acesso em: 22 abr. 2025.

NAUDÉ S. H.; MILLER, D. B. Magnetic resonance imaging findings of a metastatic chemodectoma in a dog: clinical communication. Journal of the South African Veterinary Association, v. 77, n. 3, p. 155–159, 8 jun. 2006. Disponível em: <https://journals.jsava.aosis.co.za/index.php/jsava/article/view/365>. Acesso em: 22 abr. 2025.

NOAH'S ARKIVE – The Davis-Thompson Foundation, 2025. Disponível em: <https://davisthompsonfoundation.org/noahs-arkive/>. Acesso em: 27 abr. 2025.

PARENTE, M. L. B. *et al*. CARACTERÍSTICAS DOS ACHADOS IMAGINOLÓGICOS E CITOPATOLÓGICOS DE UM QUIMIODECTOMA EM UM CÃO – RELATO DE CASO. In: Conexão Unifametro 2023 - Fortaleza - CE, 2023. Disponível em: <https://doity.com.br/anais/conexaounifametro2023/trabalho/317269>. Acesso em: 27 abr. 2025.

PARK, Chul *et al*. Spontaneously occurring chemodectoma in a Yorkshire terrier dog. Journal of veterinary clinics, v. 25, n. 3, p. 187-191, 2008. Disponível em: <https://koreascience.kr/article/JAKO200828837393330.page>. Acesso em: 21 abr. 2025.

SAMPAIO, R. L. *et al*. EFUSÃO PLEURAL SECUNDÁRIA A TUMOR DE CORPO AÓRTICO EM CÃES: RELATO DE 3 CASOS. Veterinária Notícias, v. 14, n. 2, 2008. Disponível em: <https://seer.ufu.br/index.php/vetnot/article/view/18868/>. Acesso em: 23 abr. 2025.

SHIN, H. R. *et al*. Metronomic Chemotherapy with Toceranib Phosphate for Treatment of a Chemodectoma in a Dog. Journal of Veterinary Clinics, v. 34, n. 1, p. 43–46, 28 fev. 2017. Disponível em: <https://www.e-jvc.org/journal/view.html?doi=10.17555/jvc.2017.02.34.1.43>. Acesso em: 19 abr. 2025.

SZALUŚ-JORDANOW, O. *et al*. Chemodectoma located in the left atrium in 11 month survival dog with the use of palliative therapy. Medycyna Weterynaryjna, v. 77, n. 08, p. 6558–2021, 2021. Disponível em: <http://www.medycynawet.edu.pl/images/stories/pdf/pdf2021/112021/2021116558.pdf >. Acesso em: 18 abr. 2025.

TINELI, T. R. et al. Hemangiossarcoma associado a quimiodectoma em cadela Pit Bull idosa. Acta Scientiae Veterinariae, v. 48, n. 1, p. 555, 2020. Disponível em: <https://www.ufrgs.br/actavet/48-suple-1/CR_555.pdf>. Acesso em: 25 abr. 2025.

VISCONE, É. *et al*. OCORRÊNCIA SIMULTÂNEA DE HEMANGIOSSARCOMA SUBCUTÂNEO E QUIMIODECTOMA EM CADELA – RELATO DE CASO. Enciclopédia Biosfera, v. 14, n. 26, p. 470–477, 5 dez. 2017. Disponível em: <https://www.conhecer.org.br/enciclop/2017b/agrar/ocorrencia%20simultanea.pdf>. Acesso em: 18 abr. 2025.

WINTER, R. L. *et al*. Transvalvular Pulmonary Stent Angioplasty for Management of an Intraluminal, Compressive Chemodectoma in a Dog. CASE (Philadelphia, Pa.), v. 7, n. 7, p. 295–299, 1 jul. 2023. Disponível em: <https://www.cvcasejournal.com/article/S2468-6441(23)00108-1/fulltext>. Acesso em: 17 abr. 2025.

ZACHARY, J. F. Bases da Patologia Veterinária. 2. ed. São Paulo: Elsevier, 2017.

ZEBERIO, C. Quimiodectoma canino: diagnóstico y tratamento. Facultad de Ciencias Veterinarias -UNCPBA, 2019. Disponível em: <https://www.ridaa.unicen.edu.ar/xmlui/bitstream/handle/123456789/2245/ZEBERIO,%20CELINA.pdf?isAllowed=y&sequence=1>. Acesso em: 27 abr. 2025.